

ЗАДАНИЯ
практического тура заключительного этапа XXXII Всероссийской
олимпиады школьников по биологии. 2015-16 уч. год. 9 класс
г. Ульяновск

БИОЛОГИЯ ЧЕЛОВЕКА

ВНИМАНИЕ! Дорогие участники, обращаем Ваше внимание на необходимость строгого соблюдения указанного в заданиях временного регламента.

Задание 1. Методы исследования человека. (5 баллов)

Время выполнения – 10 минут

В клинической практике широкое распространение получила эндоскопическая ретроградная холангиопанкреатография (ЭРХПГ). Это особая техника обследования желчных протоков у человека и заключается в комбинации эндоскопического и рентгенологического методов исследования.

Техника данной процедуры заключается в следующем. Через рот, далее пищевод и желудок проводят эндоскоп к месту впадения общего желчного протока (холедоха) в двенадцатиперстную кишку. Далее в холедох с помощью специальной трубки-катетера вводится рентгенконтрастное вещество, которое, заполнив желчные протоки человека, позволяет увидеть их с помощью стандартной рентгенографии. Вам предлагается видеоматериал (файл «ЭРХПГ_схема.mp4» в папке «Задание 1»), демонстрирующий алгоритм данной процедуры.

Внимательно рассмотрите фотографию с изображением желчных протоков пациента, полученным с помощью ЭРХПГ (после введения контрастного вещества в холедох и выполнения рентгенографии исследуемой области).

1.1. Установите соответствие между обозначениями на рисунке (1 – 4) и названиями органов (А – К):

- | | |
|------------------------------------|------------------------------|
| А. Желчный пузырь. | Е. Правая почка. |
| Б. Желудок. | Ж. Брюшной отдел аорты. |
| В. Общий желчный проток (холедох). | З. Селезенка. |
| Г. Печеночный желчный проток. | И. Пищевод. |
| Д. Мочевой пузырь. | К. Двенадцатиперстная кишка. |

1.2. Какие выводы можно сделать, исходя из полученных при данной ЭРХПГ данных?

- 1) отсутствует желчный пузырь;
- 2) имеется конкремент («камень») в общем желчном протоке (холедохе);
- 3) имеется конкремент в желчном пузыре;
- 4) имеется препятствие току желчи из желчного пузыря в холедох;
- 5) имеется препятствие току желчи из холедоха в кишечник;
- 6) отсутствует какая-либо патология в желчных протоках.

Задание 2. Гистология человека. (9 баллов)

Время выполнения – 15 минут

Обратите внимание на находящиеся на Вашем рабочем месте конверты.

В конверте №1 находятся 9 фотографий (обозначены А – Ж), выполненных при изучении под световым микроскопом гистологического строения некоторых органов человека. Гистологическое строение некоторых органов представлено под различным увеличением светового микроскопа двумя фотографиями.

В конверте №2 содержатся 5 фотографий (обозначены З – М) просветов ряда внутренних органов живого человека, выполненных при его обследовании в условиях больницы эндоскопическим методом.

2.1. Приведите названия органов, гистологические строения которых представлены на фотографиях из конверта №1. Сопоставьте их с изображением просвета, представленного на фотографиях из конверта №2. Заполните таблицу в матрице ответов. Если фотографии из конверта №1 не соответствует ни одна из фотографий из конверта №2, поставьте знак «X».

2.2. Ниже представлены изображения, полученные при различных методах исследования человека:

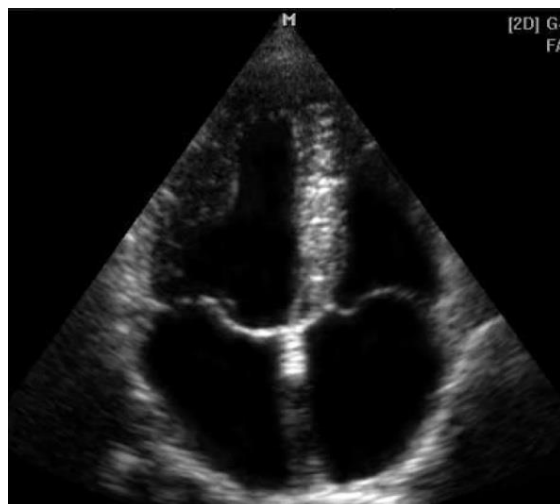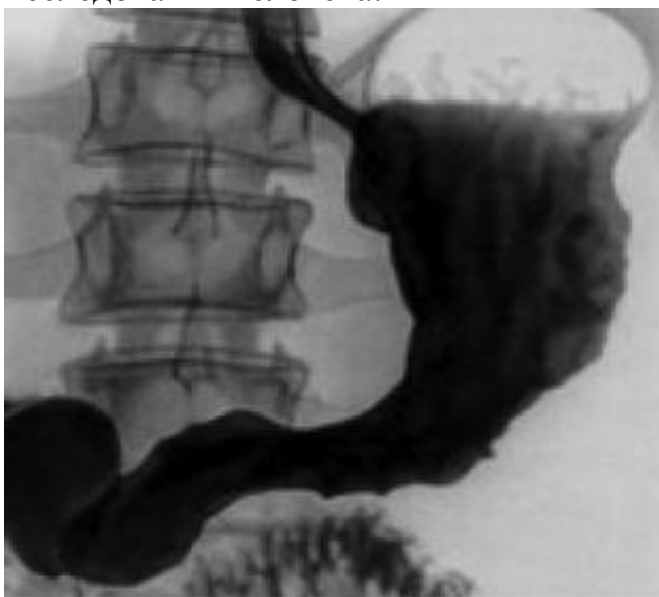


Рисунок 1

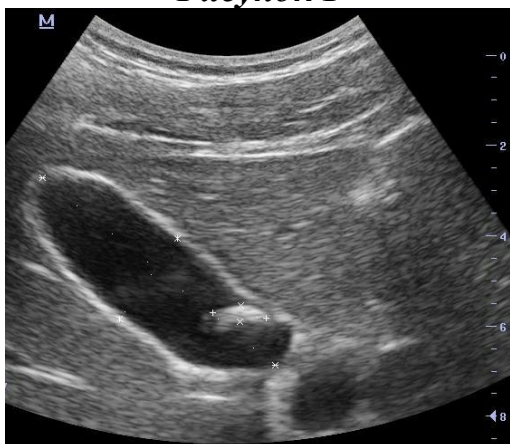

Рисунок 3

Рисунок 2

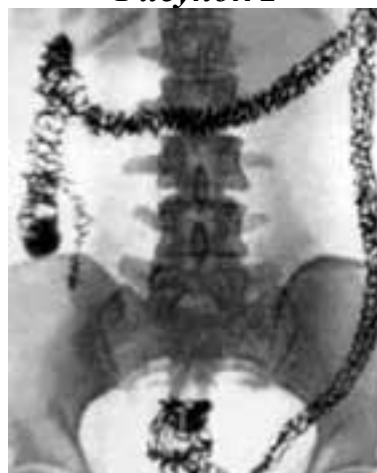

Рисунок 4

Укажите, каким из нижеперечисленных методов исследования получен каждый рисунок:

- 1) Ультразвуковое исследование (УЗИ).
- 2) Рентгенография органов грудной клетки без применения рентгеноконтрастных веществ (поглощающих рентгеновские лучи).
- 3) Рентгенография органов брюшной полости без применения рентгеноконтрастных веществ.
- 4) Рентгенография органов брюшной полости с введением рентгеноконтрастных веществ в вену.
- 5) Рентгенография органов брюшной полости с введением рентгеноконтрастных веществ через естественные отверстия желудочно-кишечного тракта.

2.3. Какие органы (А – Ж), указанные Вами в ответе на вопрос 2.1, изображены на рисунках 1 – 4? Если на рисунке ни один из органов А – Ж не изображен, поставьте знак «Х».

Задание 3. Анатомия человека. (3 балла)

Время выполнения – 15 минут

Современная хирургия немыслима без миниинвазивных, эндоскопических операций. Используя специальные инструменты, в том числе видеокамеру со встроенным осветителем, становится возможным через небольшие разрезы на теле человека осуществлять крупные оперативные вмешательства в различных полостях тела человека. Оперативное поле при этом хирург наблюдает не «вживую», как при традиционных открытых операциях, а на экране монитора.

Вам предлагается просмотреть два видеоматериала, записанных в ходе двух различных эндоскопических операций на живых пациентах (файлы «Операция 1.mp4» и «Операция 2.mp4» в папке «Задание 3»).

Внимательно изучите фотографии, являющиеся фрагментами просмотренных Вами видеоматериалов. Какие органы обозначены цифрами 1 – 10? Заполните таблицу в матрице ответов.

Задание 4. Оказание первой помощи пострадавшим. (3 баллов)

Время выполнения – 10 минут

Знания базовых принципов оказания первой помощи основываются на анатомии и физиологии человека и являются обязательными не только для медицинских работников, но и любого социально ответственного гражданина. Грамотное и своевременное оказание первой помощи порой является ключевым в спасении жизни пострадавшего.

Вам предлагается просмотреть 3 видеосюжета, иллюстрирующих алгоритм оценки ситуации и оказания первой помощи пострадавшему в различных ситуациях (файлы «Видео 1.mp4», «Видео 2.mp4» и «Видео 3.mp4» в папке «Задание 4»).

Для каждого видеосюжета в матрице ответов отметьте основные ошибки, допущенные оказывающим помощь лицом и укажите, к каким последствиям для пострадавшего они могут привести.